Komplike Retina Dekolmanı Tedavisinde Retinotomi

Suzan DOĞRUYA*, Özcan KAYIKCIOĞLU**

Öz

Amaç: *Komplike retina dekolmanı tedavisi için yapılan retinotomi olgularının sonuçlarını değerlendirmek.*

Gereç ve Yöntem: *Çalışma retrospektif girişimsel olgu serisidir. On yedi hastanın 18 gözüne retina dekolmanı tanısı ile pars plana vitrektomi esnasında retinotomi yapılan olgular incelendi. Birincil amaç olarak anatomik cerrahi başarı, ikincil amaç olarak görme keskinliği ve komplikasyonlar değerlendirildi.*

Bulgular: *Çalışmada 15 (%83,3) göz önceden göz içi cerrahi girişim geçirmişti (travma cerrahisi, pars plana vitrektomi). Tüm gözlere 90 ile 360 dereceye kadar retinotomi yapıldı ve tampon olarak silikon yağı kullanıldı. Ortalama 8.5 aylık takip süresinde on altı (%88,8) gözde retina yatışıktı. Yatışmayan iki (%11,1) göze tekrar cerrahi önerildi. Görme keskinlikleri dokuz (%50) gözde preoperatif el hareketleri iken postoperatif yedi (%38,8) gözde el hareketleri, 5 (%27,7) gözde iki metreden parmak sayma idi. Yedi (%38,8) gözde postoperatifkomplikasyon görüldü. Komplikasyon olarak iki (%11,1) gözde hipotoni, iki (%11,1) gözde intravitreal hemoraji, 1 (%5,5) gözde hifema, bir (%5,5) gözde ön kamarada silikon, bir (%5,5) gözde ön kamara sığlığı bulundu. Optik kohorans tomografi bulgusu olarak üç (%16,6) gözde epiretinal membran, bir (%5,5) gözde subretinal sıvı izlendi. Hastaların hiçbirinde korneal hasar, rubeosis iridis ve fitizis bulbi gelişmedi.*

Sonuç: *Komplike retina dekolmanında son çare olarak geniş retinotomi yapılması anatomik bütünlük sağlamakta ve fitizisi engellemektedir.*

Anahtar Kelimeler: *Retina dekolmanı, Retinotomi, Pars plana vitrektomi*

Retinotomy Treatment of Complex Retinal Detachment

Abstract

Objective: *To evaluate the results of retinotomy cases for the treatment of complex retina detachment.*

Material and Method: *The study is a set of retrospective interventional case series. 18 eyes of the 17 patients with retinal detachment evaluated had undergone retinotomy in the course of pars plana vitrectomy. Anatomic surgical success was primary endpoint and secondar endpoint was visual acuity and complications.*

Result: *In this study, 15 (83.3%) eyes had previously undergone surgery (trauma, pars plana vitrectomy). All eyes were operated with retinotomy 90 to 360 degrees and silicone oil was used as tamponade. In the follow up period of about 8.5 months, retina was attached in 16 (88.8%) eyes. Reoperation was suggested for two (11.1%) eyes with redetachment. While visual acuity was preoperatively hand movements in 9 (50%) eyes, the postoperative acuity was hand movements in 7(38.8%) eyes, and finger-counting at 2 meters in two eyes (27.7%). Post-operative complications were seen in seven (38.8%) eyes. As complications, hypotony was found in two (11.1%) eyes, intravitreal hemorrhage in two eyes (11.1%), hyphema in one (5.5%) eye, anterior chamber silicone oil in one (5.5%) eye and anterior chamber narrowing in one (5.5%) eye. As for optical coherence tomography symptoms, three (16.6%) eyes had epiretinal membrane, and one (5.5%) eye had subretinal fluid. None of the patients developed corneal damage, rubeosis iridis or phtisis bulbi.*

Conclusion: *Retinotomy in complex retinal detachment provides anotomical integrity and prevents phytisis bulbi.*

Keywords: *Retina detachment, Retinotomy, Pars plana vitrectomy*

**Uşak Eğitim Araştırma Hastanesi Göz Kliniği, Uşak. **Celal Bayar Üniversitesi Tıp Fakültesi Göz Hastalıkları Ana Bilim Dalı, Manisa*
Yazışma Adresi: Suzan Doğruya, Uşak Eğitim Araştırma Hastanesi Göz Kliniği. e-posta: sdogruya@hotmail.com
Geliş Tarihi: 27.11.2019 Revize Tarihi: 03.12.2019 Kabul Tarihi: 10.03.2020
ORCID No: SD: 0000-0002-6822-9077, ÖK: 0000-0002-9457-9871

Quick Response Kod:	Bu makaleye online erişim
	Website: http://www.medicalnetwork.com.tr • http://www.mnoftalmoloji.com.tr • e-posta: oftalmoloji@medicalnetwork.com.tr
	Bu çalışmanın kaynak olarak gösterimi: *Doğruya S. ve Kayıkçıoğlu Ö. Komplike Retina Dekolmanı Tedavisinde Retinotomi. MN Oftalmoloji. 2020;27(3):156-160*

Giriş

Proliferatif vitreoretinopati (PVR) yırtıklı retina dekolmanı sonrası periretinal fibrovasküler membran, intraretinal fibrosis ve subretinal bantlarla karakterize klinik durumdur.[1]. PVR'nin tedavisi zor ve kompleks vitreoretinal cerrahi gerektirir. Bu cerrahi prosedürler skleral çökertme, pars plana vitrektomi, retinektomi, retinotomi, membran soyma ve göz içi gaz tamponad

enjeksiyonudur. Bu cerrahi prosedürlere rağmen retina yatışıklığı sağlanamayabilir.[2] Çoğu gözde fitizis ve ışık hissi kaybı ile sonuçlanır. Şiddetli olgularda intraretinal fibrosis nedeniyle kısalmış retinaya gevşetici retinotomi yapmak gerekir.[3] Komplike olmayan retina dekolmanında primer anatomik başarı oranı %98,9 iken komplike retina dekolmanında başarı oranı %71'e kadar düşmektedir.[4,5]

Retinotomi ve retinektomi ilk olarak 1979'da Machemer tarafından diğer metodlarla retina yatışıklığı sağlanamayan ileri PVR'li retina dekolmanına uygulanmıştır.[6] Haut ve ark.[7] 1985 yılında 360 derece sirkumferensiyal retinotomi yaklaşımını bildirmiştir.

Zivojnovic[8] PVR'ın tedavisinde retinotomi veya retinektomi sonrası silikon yağı kullanırken, Parke ve Aberg[9] gaz tamponad ve laser fotokoagülasyon uygulamıştır.

Bu retrospektif çalışmamızda PVR'li kompleks retina dekolmanlı olgularda uyguladığımız retinotominin anatomik ve fonksiyonel sonuçları değerlendirilmiştir.

Gereç ve Yöntem

Çalışma verileri 2016 - 2018 tarihleri arasında Celal Bayar Üniversitesi Göz Kliniği'nde retina dekolmanı için retinotomi uygulanan olguları retrospektif tarayarak elde edildi. Kliniğimizde retinotomi uyguladığımız 17 hastanın 18 gözü çalışmaya alındı. Tüm hastaların preoperatif kapsamlı oftalmolojik muayeneleri; en iyi görme keskinliği (EİGK), göz içi basıncı (GİB), biyomikroskopik ve dilate fundus muayeneleri yapıldı ayrıca geçirilmiş cerrahi ve ek hastalık varlığı incelendi. Postoperatif EİGK, GİB, retina yatışıklığı, tekrar operasyon gerekliliği, silikon yağın uzaklaştırılma zamanı ve komplikasyonlar incelendi. Hipotoni GİB'in 6 mmHg veya altı olarak tanımlandı. Göz içi basınç artışı 25 mmHg veya üstü olarak kabul edildi.

Tüm hastalar aynı cerrah tarafından (Ö.K) ameliyat edildi. Tüm olgularda cerrahi işlem 3 port 23 gauge PPV 5000 kesi vitrektomi sistemi (Alcon Constellation, ABD) ve tepe ışığı yardımı ile yapıldı. Vitreus tabanı temizliğinde triamsinolon asetonid kullanılarak, arka hiyaloid membran retinadan kesici ya da forseps ile uzaklaştırıldı. Epiretinal membran soyma ve / veya skleral çökertme yapılmasına rağmen retina traksiyonu giderilemediğinde endodiyatermi sonrası kesici ile retinotomi yapıldı (Resim 1). Subretinal membran soyma perflorakarbon altında devam edildi. Retinotomi tamamlanınca perflorokarbon ile retina yatıştırıldı ve lazer fotokoagülasyon uygulandı (Resim 2). Perflorokarbon silikon yağ ile değiştirildi böylece retinal kaymadan kaçınıldı. Ameliyat esnasında katarakt saydamlığı görüntüyü bozuyor ise fakoemülsifikasyon ve GİL implantasyonu yapıldı. Hastalar topikal steroid, antibiyotik ve siklоplejik damlalar kullanılarak takip edildi.

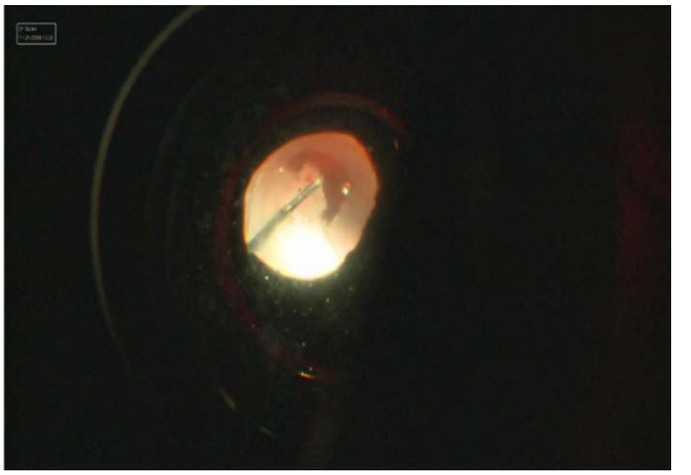

Resim 1: *Proliferatif vitreoretinopatili retina dekolmanı olgusunda alt yarıya endodiyatermi sonrası kesici ile yapılan retinotomi işlemi izlenmektedir.*

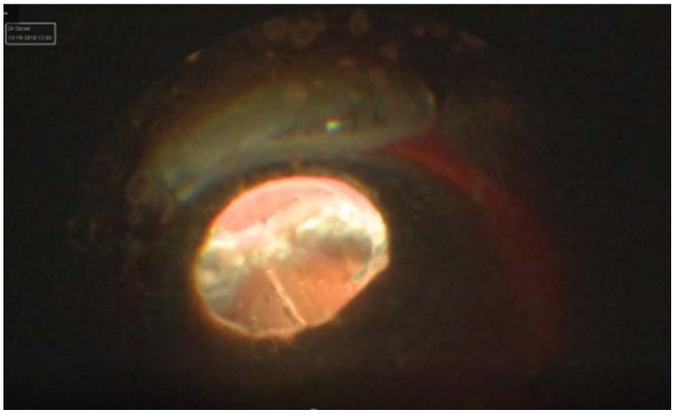

Resim 2: *Retina dekolmanı olgusunda retinotominin lazerlenme işlemi izlenmektedir.*

Birincil sonuçlar; anatomik cerrahi başarı, sekonder sonuçlar; görme keskinliği, retina yatışıklığını sağlamak için tekrar cerrahiye ihtiyaç olması, GİB'deki değişiklikler, kornea bozuklukları ve diğer komplikasyonlardır.

Bulgular

Tüm hastaların ortalama yaşı 58.7±14.0 yıl, 3 (%16,6) kadın, 15 (%83,3) erkek ve 7 (%38,8) sağ göz, 11 (%61,1) sol gözden oluşuyordu. Ortalama takip süresi 8.5 ay idi. Hastaların özgeçmişleri incelendiğinde 4 gözde diabetes mellitus (DM) + Hipertansiyon (HT) (%22,2), 3 gözde travma (%16,6), 2 gözde kronik obstrüktif akciğer hastalığı (KOAH) (%11,1), 3 gözde koroner arter hastalığı (KAH) + HT (%16,6) ve 5 gözde (%27,7) özellik yoktu. DM ve HT olan iki gözde aynı zamanda travma da vardı. Yalnızca 2 göz (%5,88) yüksek miyopi ve 9 göz (%52,9) katarakt ameliyatı geçirmişti. Hastaların tümü evre C PVR retina dekolmanı idi. Dokuz hastaya 90 ile 180 dereceye kadar, diğer dokuz hastaya da 180 ile 360 derece retinotomi uygulandı.

Preoperatif görme keskinliği 9 gözde el hareketleri (%50), 4 gözde ışık hissi pozitif (P+) (%22,2), 3 gözde 50 cm PS (%16,6) ve 2 gözde 0,05 (%11,1) düzeyinde idi (Grafik 1). Preoperatif GİB 15 gözde (%83,3) ortalama 12,6 mmHg, 3 gözde (%16,6) ortalama 3,3 mmHg idi. On beş göz (%83,3) daha önce cerrahi geçirmişti (katarakt ameliyatı, vitrektomi, serkilaj, kornea perforasyonu).

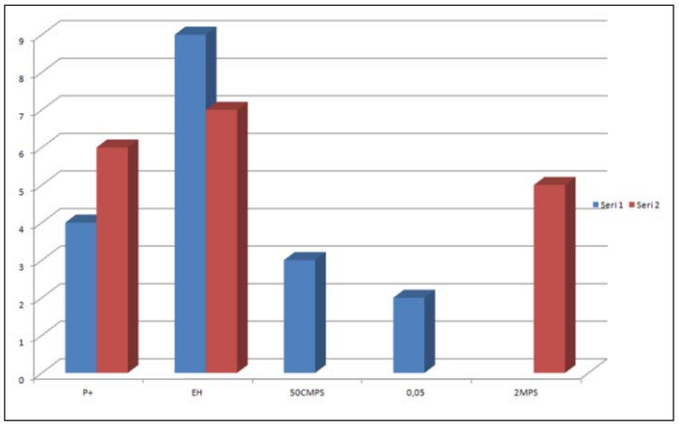

Grafik 1: *Mavi sütunlar retina dekolmanı hastalarının ameliyat öncesi görme düzeyini, kırmızı sütunlar pars plana vitrektomi ve retinotomi sonrası takipte görme düzeyini göstermektedir.*

Çalışmada 10 göz (%55,5) nüks retina dekolmanı, 8 göz (%44,5) primer PVR gelişmiş gecikmiş retina dekolmanı tanısıyla opere edildi. Primer retina dekolmanı olan hastaların 3'ünün gözünde travma, 3 gözde geçirilmiş katarakt ameliyatı ve tüm gözlerde yoğun proliferatif vitreoretinopati vardı. İki (%11,1) hastaya cerrahi esnasında skleral lokal çökertme (silikon sünger) 1 (%5,5) hastaya keratoprotez eşliğinde cerrahi uygulandı. Hastaların 5 gözüne (%27,7) aynı seansta katarakt ameliyatı yapıldı. Tüm hastalara endotamponad olarak 1000 cst silikon yağı verildi.

Postoperatif hastaların ortalama takip süresi 8.5 ay idi. Sonuç anatomik başarı 16 gözde (%88,8) sağlandı. İki gözde (%11,1) tekrar cerrahiye ihtiyaç duyuldu. Tekrar cerrahi gereken hastaların birine (%5,5) PPV yapıldı. Diğer hasta ameliyatı kabul etmediği için opere edilmedi. Hastalardan yalnızca bir (%5,5) tanesi hariç diğerlerinin gözleri silikonluydu. Postoperatif görme keskinliği 6 gözde (%33,3) ışık hissi (P+), 7 gözde (%38,8) el hareketleri, 5 gözde (%27,7) 2 metreden parmak sayma (MPS) idi (Grafik 1). Hastaların GİB'i postoperatif 16 gözde (%88,8) ortalama 11,6 mmHg, 2 gözde (%11,1) ortalama 4,5 mmHg idi.

Çalışmamızda optik koherans tomografi (OKT) takibinde 1 (%5,5) hastada subretinal sıvı, 3 (%16,6) hastada ERM saptandı. Komplikasyon olarak 2 (%11,1) gözde hipotoni, 2 (%11,1) gözde intravitreal hemoraji, 1 (%5,5) gözde hifema, 1 (%5,5) gözde ön kamarada silikon, 1 (%5,5) gözde ön kamara sığlığı bulundu.

Tartışma

Gevşetici retinotomi veya retinektomi, retinanın yatışamayacağı kadar kısaldığı durumlarda düşünülmelidir. Preretinal, intraretinal veya retroretinal proliferasyon ile retinanın büzüşmesine neden olan PVR, yaralanma sonrası ve vazopoliferatif hastalıklarda uygulanabilir.[10] Preretinal ve traksiyonel güçlerin uzaklaştırılmasına rağmen retinanın kısalması ile sonuçlanan anterior PVR, gevşetici retinotomi yapılmasının en yaygın endikasyonudur.[11-16] Silikon çalışma grubu şiddetli PVR'li RD olgularında primer 180 dereceden fazla retinotomi oranını %19,[15] Faude ve ark.[17] primer 360 derece retinotomi oranını %15 olarak bildirmiştir. Olguların çoğuna en az bir kere başarısız vitrektomi sonrası retinotomi yapılmıştır.

Retina dekolmanı mekanizmasının zamanla daha iyi anlaşılması, teknolojideki gelişmeler, artan cerrahi tecrübe retinotomi yapılmasını ve sonuç cerrahi başarısını artırmaktadır.[2,11,18]

Garnier ve arkadaşları[19] 360 derece retinotomi sonrası 38 aylık takip ettiği şiddetli PVR'li 20 olguda retina yatışıklık oranını %70 (14 göz) olarak bildirmiştir. Hastaların takibi sonunda 5 gözden silikon alınmış, 2 gözde görme 20/200 veya daha iyi, 3 gözde parmak sayma düzeyindedir. Komplikasyon olarak 5 gözde kornea yetmezliği, 4 gözde rubeosis iridis ve 1 gözde optik atrofi bulunmuştur. Dört göze enükleasyon yapılmış ve 2 gözde fitizis bulbi gelişmiştir.

Shalaby ve arkadaşları[18] PVR'li retina dekolmanı olan 38 gözde gevşetici retinotomi ve retinektomi uyguladığı çalışmada retina yatışıklık oranını %89,5 olarak bildirmiştir. Yedi gözde ikinci kez cerrahi ihtiyacı olmuştur. Görme keskinliği 23 gözde 4/60'dan daha iyi bulunmuştur. Komplikasyon olarak iyatrojenik retinal yırtık, retinotomi bölgesinde kanama, hipotoni ve retinotomi bölgesinde reküran fibröz proliferasyon izlenmiştir.[18] Çalışmamızda ortalama 8.5 aylık takip süresinde 18 gözün 16'sında (%88,8) anatomik başarı sağlanmıştır. Takip sonunda postoperatif görme keskinliği 5 gözde (%27,7) 2 metreden parmak sayma (MPS) idi. Komplikasyon olarak 2 gözde hipotoni, 2 gözde intravitreal hemoraji, 1 gözde hifema, 1 gözde ön kamarada silikon, 1 gözde ön kamara sığlığı bulunmuştur. Hastaların hiçbirinde fitizis bulbi gelişmemiştir. Hipotoni gelişen iki hastamızın özgeçmişinde travma öyküsü vardır ve bir tanesi daha önce kornea perforasyonu nedeniyle opere olan genç erkek hastadır. Bu hastaya keratoprotez kullanılarak PPV ve retinotomi uygulanmıştır. Diğer travma hastamızda DM+HT ve üveiti olan orta yaş kadın hasta idi. İntravitreal hemoraji gelişen hastalardan birisi KAH nedeniyle varfarin kullanmakta idi. Diğer hastamızın özgeçmişinde epilepsiden başka özellik yoktu. Hifema gelişen hastamız DM+HT+KOAH olan yaşlı erkek hasta idi. Ön kamarada silikon olan hastanın özgeçmişinde özellik yoktu. Ön kamarada sığlık olan hastanın travma öyküsü bulundu ve hastaya iridektomi yapıldı.

Lim ve arkadaşları[20] sirkumferensiyel retinektomi ve radyal retinotomi uyguladığı RRD'li 30 olgunun 27'sinde (%90) anatomik başarı elde etmiştir. Yirmi olgunun (%66,7) altı aylık takibinde preoperatif görme düzeyi el hareketi iken postoperatif görme düzeyi 60 cm'den parmak sayma (1. 3. ve 6. ay takiplerde) düzeyindeydi. Postoperatif 4 olguda (%13,3) ERM, 2 olguda (%6,7) hipotoni görüldü.[20] Hocaoğlu ve ark.[21] RRD'li 24 göz ve penetran göz travması sonrası RD gelişen 16 gözü 360 derece retinotomi, ön flep retinektomi ve radiyal retinotomi sonrası incelemiş, ortalama 51 aylık takipte retinanın yatışık kalmasını RRD grubunda %79 ve travma grubunda %75 olarak bildirmiştir. Son ortalama görme keskinliği her iki grupta da 2,2 logMAR idi. En yaygın postoperatif komplikasyon 6 gözde devamlı hipotoni, korneal hasar ve epiretinal membrandı. Yalnızca gözlerin %25'inde (10/40) görme keskinliği 20/200 ya da daha iyiydi.[21] Çalışmamızda 18 gözün 16'sında (%88,8) anatomik başarı elde edildi. Hastaların postoperatif görme keskinliği 6 gözde (%33,3) ışık hissi (P+), 7 gözde (%38,8) el hareketleri, 5 gözde (%27,7) 2 metreden parmak sayma (MPS) idi. Hastaların GİB'i 16 gözde (%88,8) ortalama 11,6 mmHg idi ve hiçbirinde korneal hasar görülmedi.

Tsui ve arkadaşları[2] 41 hastaya >180 derece retinotomi, anterior retinektomi, subretinal membran temizliği, lazer ve silikon yağ tamponadı uygulamıştır. Preop risk faktörü olarak %49 katarakt ekstraksiyonu, %29 yüksek miyopi ve %27 lattice dejenerasyonu bulmuştur. Retina yatıştırmak için daha önceki prosedür sayısını 2,3 (SD 0,9) idi. Sonuç olarak 24 (%59) hastanın görmesi 20/200 ya da daha iyi, 37 (%90) hastanın retinası yatışık olarak kalmıştır.[2] Çalışmamızda 2 (%11,1) göz yüksek miyopi, 9 (%50) göz katarakt ameliyatlısı idi. Retinotomi yapılan hastalarda 9 (%50) göz nüks retina dekolmanı, 3 göz travma ve 3 göz katarakt ameliyatı olan tümü yoğun PVR'li olgulardır.

Çalışmamızın eksik yönleri olgu sayısının az olması, opere edilen vakaların tanı ve tedavilerinin heterojen olmamasıdır. Proliferatif vitreoretinopati cerrahisinde her zaman görsel memnun edici sonuçlara ulaşılması mümkün olamamaktadır. Çeşitli bozukluklara bağlı kompleks retina dekolmanının tedavisinde PPV esnasında retinotomi ve silikon yağı endotamponad uygulanması anatomik başarı sağlayabilmektedir.

Yazarlar arasında çıkar çatışması olmadığı ve çalışma için finansal destek alınmadığı bildirilmiştir.
Yazarların çalışmaya katkıları: SD: Fikir, kavram, tasarım, denetleme, danışmanlık, veri toplama, analiz, yorum, kaynak taraması, makale yazımı, eleştirel inceleme, kaynak, fon, malzeme sağlama. ÖK: Fikir, kavram, tasarım, denetleme, danışmanlık, veri toplama, analiz, yorum, kaynak taraması, makale yazımı, eleştirel inceleme, kaynak, fon ve malzeme sağlama.

Kaynaklar

1. Iandiev I. Bringmann A. Wiedemann P. Proliferative vitreoretinopathy-pathogenesis and therapy. Klinische Monatsblatter fur Augenheilkunde. 2010;227(3):168-74.
2. Tsui I. Schubert HD. Retinotomy and silicone oil for detachments complicated by anterior inferior proliferative vitreoretinopathy. Br J Ophthalmol. 2009;93(9):1228-33.
3. Alturki WA. Peyman GA. Paris CL. Blinder KJ. Desai UR. Nelson NC Jr. Posterior relaxing retinotomies: analysis of anatomic and visual results. Ophthalmic Surg. 1992;23(10):685-8.
4. Schneider EW. Geraets RL. Johnson MW. Pars plana vitrectomy without adjuvant procedures for repair of primary rhegmatogenous retinal detachment. Retina. 2012;32(2):213-9.
5. Schmidt JC. Rodrigues EB. Hoerle S. Meyer CH. Kroll P. Primary vitrectomy in complicated rhegmatogenous retinal detachment-a survey of 205 eyes. Ophthalmologica. 2003;217(6):387-92.
6. Machemer R. Retinotomy. Am J Ophthalmol. 1981;92(6):768-74.
7. Haut J. Seigle P. Larricart P. Flamand M. Vachet JM. Circular subtotal retinectomy and inferior semicircular retinotomy: preliminary report. Ophthalmologica. 1985;191(2):65-74.
8. Zivojnovic R. Silicone Oil in Vitreoretinal Surgery. In Silicone Oil in Vitreoretinal Surgery, Dordrecht, The Netherlands: Martinus Nijhoff/DW Junk;1987.
9. Parke DW. 2nd, Aaberg TM. Intraocular argon laser photocoagulation in the management of severe proliferative vitreoretinopathy. Am J Ophthalmol. 1984;97(4):434-43.
10. Machemer R. McCuen BW. 2nd de Juan E Jr. Relaxing retinotomies and retinectomies. Am J Ophthalmol. 1986;102(1):7-12.
11. Tseng JJ. Barile GR. Schiff WM. Akar Y. Vidne-Hay O. Chang S. Influence of relaxing retinotomy on surgical outcomes in proliferative vitreoretinopathy. Am J Ophthalmol. 2005;140(4):628-36.
12. Machemer R. Aaberg TM. Freeman HM. Irvine AR. Lean JS. Michels RM. An updated classification of retinal detachment with proliferative vitreoretinopathy. Am J Ophthalmol. 1991;112(2): 159-65.
13. Reinking U. Lucke K. Bopp S. Laqua H. Results after retinotomy and retinectomy in the treatment of complicated retinal detachment. Klinische Monatsblatter fur Augenheilkunde. 1990;197(5): 382-5.
14. Lesnoni G. Billi B. Rossi T. Stirpe M. The use of panoramic viewing system in relaxing retinotomy and retinectomy. Retina. 1997;17(3):186-90.
15. Blumenkranz MS. Azen SP. Aaberg T. et al. Relaxing retinotomy with silicone oil or long-acting gas in eyes with severe proliferative vitreoretinopathy. Silicone Study Report 5. The Silicone Study Group. Am J Ophthalmol. 1993;116(5):557-64.
16. Morse LS. McCuen BW. 2nd Machemer R. Relaxing retinotomies. Analysis of anatomic and visual results. Ophthalmology.

1990;97(5):642-7.

17. Faude F. Lambert A. Wiedemann P. 360 degrees retinectomy in severe anterior PVR and PDR. Int Ophthalmol.1998-1999;22(2):119-23.
18. Shalaby KA. Relaxing retinotomies and retinectomies in the management of retinal detachment with severe proliferative vitreoretinopathy (PVR). Clin Ophthalmol. 2010;4:1107-14.
19. Garnier S. Rahmi A. Grasswil C. Kodjikian L. Three hundred and sixty degree retinotomy for retinal detachments with severe proliferative vitreoretinopathy. Graefes Arch Clin Exp Ophthalmol. 2013;251(9):2081-5.
20. Lim AK. Alexander SM. Lim KS. Combined large radial retinotomy and circumferential retinectomy in the management of advanced proliferative vitreoretinopathy. Retina (Philadelphia, Pa) 2009;29(1):112-6.
21. Hocaoglu M. Karacorlu M. Muslubas IS. Ozdemir H. Arf S. Uysal O. Peripheral 360 Degree Retinotomy, Anterior Flap Retinectomy, and Radial Retinotomy in the Management of Complex Retinal Detachment. AM J Ophthalmol. 2016;163:115-21.e1.